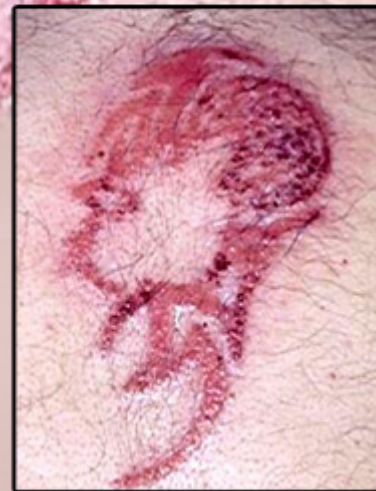
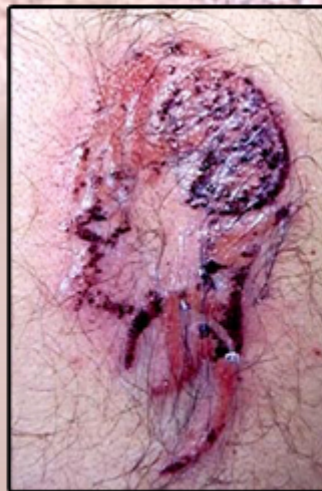
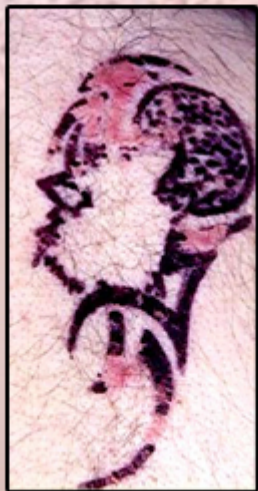
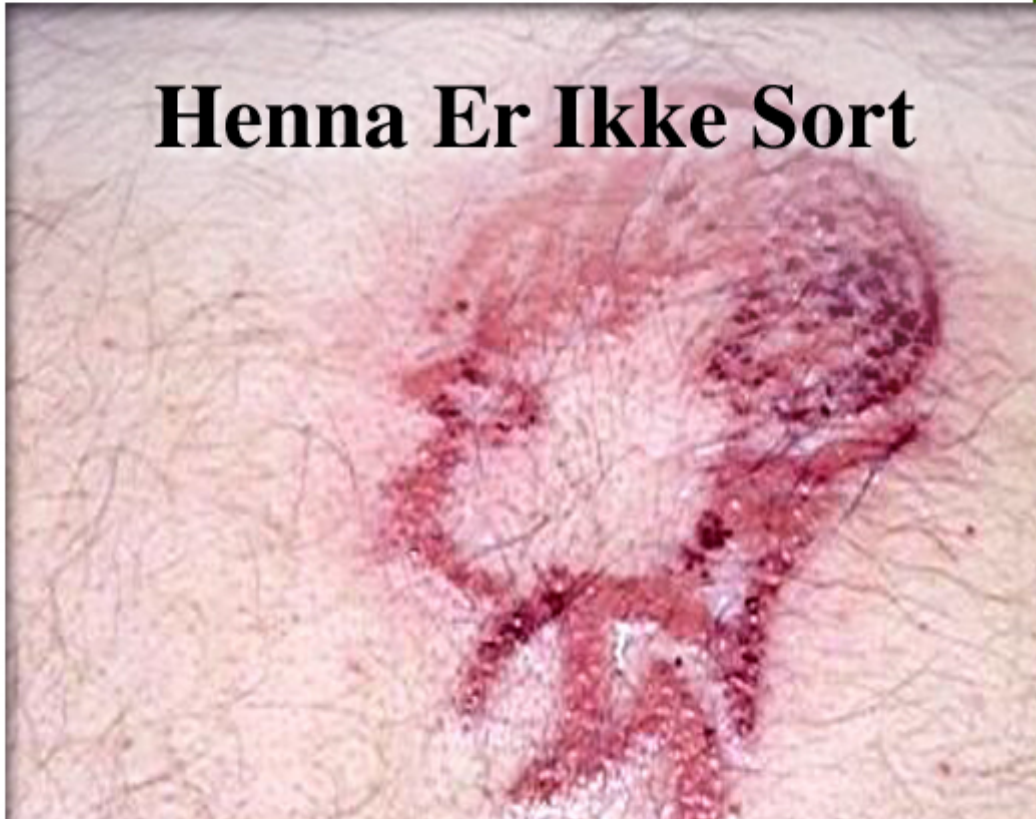
The Henna Page™

ENCYCLOPEDIA OF HENNA

Henna Er Ikke Sort

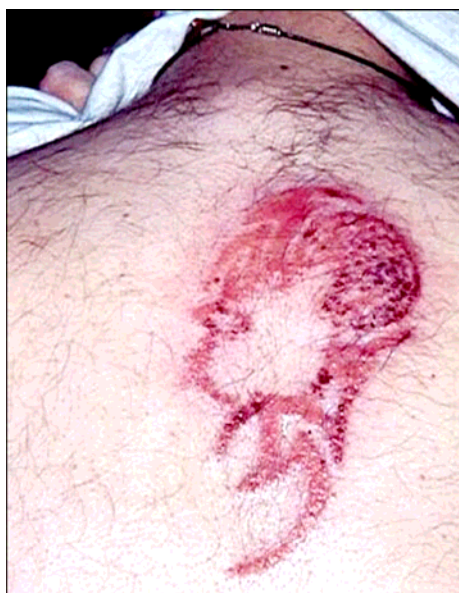

Henna er IKKE sort!

Catherine Cartwright-Jones © 2003
Norsk oversettelse: Monica Kvam

Henna er IKKE sort. Likevel selges det flere produkter som blir markedsført som "Sort Henna". Noen av disse er veldig farlige å bruke, mens andre er harmløse.

Hvis du påfører sort hårfarge som inneholder para-phenylendiamine (PPD) på huden for å lage midlertidige tatoveringer ("Sort Henna"), kan du få en reaksjon som gir blemmer, åpne sår, arrdannelse og i verste fall livslange helseproblemer.



PPD "sort henna", to uker etter applikasjon, med intens kløe og åpne sår.

1) Noen lager midlertidige tatoveringer som de kaller "Sort Henna". De lages med syntetisk sort hårfarge som inneholder para-phenylendiamine.

Dette er IKKE HENNA! Sort hårfarge bør aldri brukes direkte på huden, verken ren eller blandet med andre ting. Syntetisk sort hårfarge som inneholder PPD er ikke laget til bruk på hud, og er bare tillatt i små mengder i hårfarge. De som farger håret med denne type hårfarge, må bruke hansker og unngår å få fargestoffet i kontakt med hodebunnen!

PPD, para-phenylendiamine kan gi alvorlige skader. Para-phenylendiamine gir en høy risiko for sensibilisering, noe som kan føre til alvorlige helseproblemer.

Kroppen tar opp giftstoffene gjennom huden. Stoffet kan også være potensielt kreftfremkallende.

2) Begrepet "Sort Henna" ble for lenge siden brukt om Indigo hårfarge.

På 1800 tallet fantes det ikke syntetisk hårfarge. Henna og indigo ble brukt til å farge hår. Blader og kvister fra Henna planten som inneholdt lav eller ingen konsentrasjon av Lawsone (fargestoffet i Henna planten) ble solgt som nøytral Henna. Blader og knopper med høy konsentrasjon av Lawsone ble solgt som rød Henna eller Henna. Indigo ble solgt under navnet "Sort Henna". Hvis du farger håret først med Henna og deretter med indigo så blir resultatet sort. Hvis du finner pakker merket "Sort Henna" i en Asiatisk matvarebutikk, er det sjans for at innholdet er indigo, men det kan også være PPD. Pakker med sort hårfarge som er produsert i USA inneholder vanligvis PPD i en eller annen form.

3) National Geographic har vist mange bilder av mennesker i Amazonas og Afrika som er dekorert med sort kroppskunst.

Mange som ser denne kroppskunsten tror at det er "Sort Henna". Det er det ikke. Denne typen kroppskunst blir laget med en blanding av karbon og to sorter sevje fra umodne fikenplanter. Dette er sjeldne planter som bare vokser i regnskogen.

4) Det finnes sikre og effektive tradisjonelle teknikker som får naturlig henna til å bli mørk rød eller mørk brun.

Varme og tilsetning av eteriske oljer som Tea Tree olje er de sikreste måtene å få hennaen mørk. Resultatet blir nesten sort på hendene og føttene, men på resten av kroppen vil man oppnå brun farge. Henna gir aldri "sort" farge på armer, legger, rygg og mage!


Vil du finne ut om du har kjøpt naturlig Henna eller om det er "Sort Henna" ?

Hvis du har pakker med henna og/eller Sort Henna, bland disse med vann og se hva som skjer i løpet av 20 minutter:

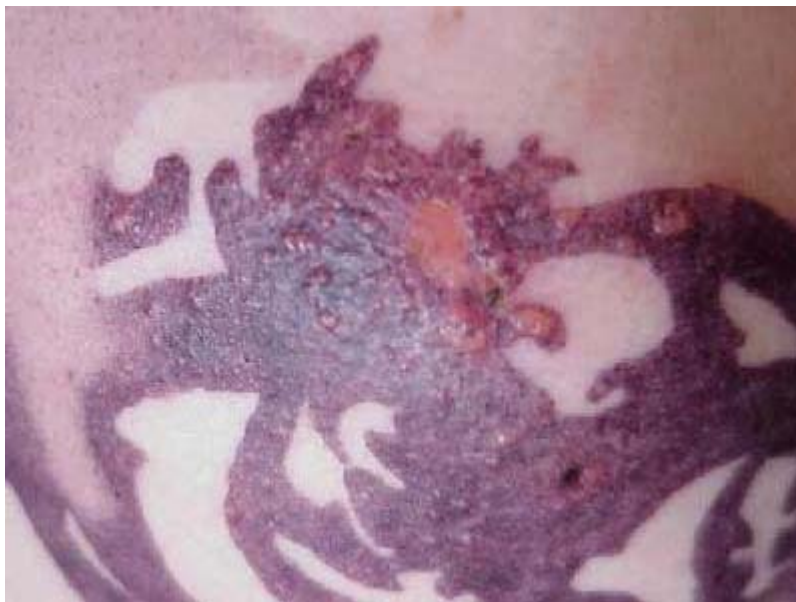
Indigo, som kan være innholdet i pakker merket med "Sort Henna", er et grønt plantepulver som lukter som frosne erter. Bland pulveret med vann. Hvis overflaten av miksen blir blå i løpet av 20 minutter så er dette indigo.

"Sort Henna" pulver som er blandet med PPD er vanligvis mørk brun eller sort. Det er lite eller ingen lukt. Bland pulveret med vann. I løpet av 10 minutter ser blandingen ut som sort blekk.

Henna er et grønt plantepulver som lukter som høy. Bland det med vann og i løpet av noen få timer vil overflaten av blandingen bli brunaktig.



Hvorfor er "Sort Henna" med PPD farlig?



Sort Henna med PPD. Kløe og blemmer som blir åpne væskende sår i løpet av 3 til 10 dager.

1) PPD er et kraftig allergen.

Et allergen er et stoff som kroppen din er allergisk mot, eller kan bli allergisk mot. Eksempler på vanlige allergener er vepsestikk, giftig eføy. Man kan reagere på disse stoffene med kraftig opphovning, smerte, kløe eller få en kraftig anafylaktisk reaksjon.

Sensibiliseringen øker for hver gang du blir utsatt for slike stoffer, og dermed også sjansen for alvorlige allergiske reaksjoner. Kraftige allergiske reaksjoner kan være livstruende. Noen er født med PPD allergi.

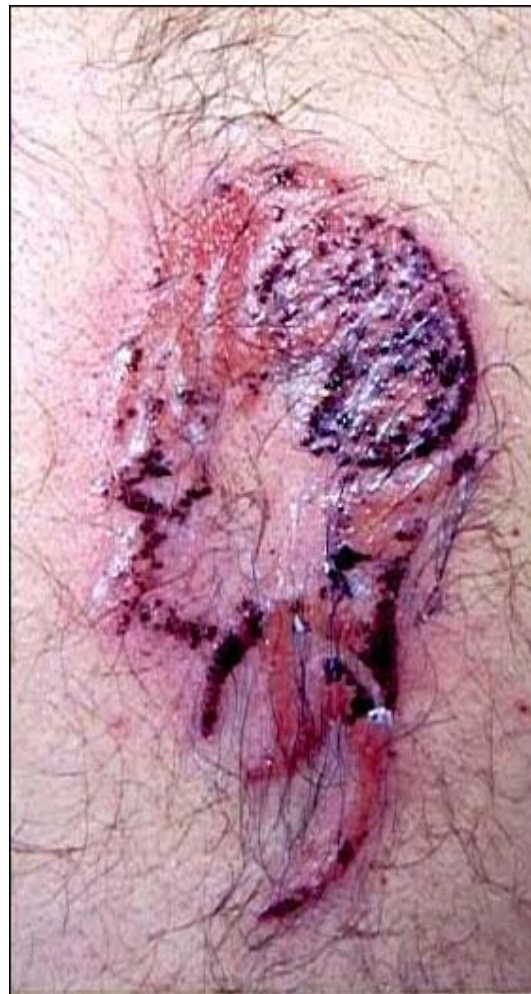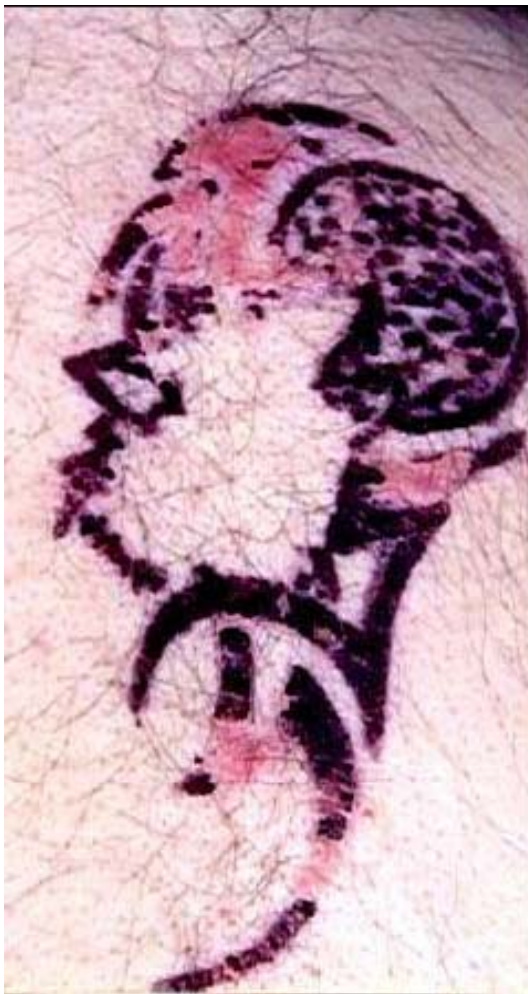Det er ikke uvanlig at frisører som jobber med PPD hver dag blir så sensibilisert at de må bruke hansker eller i verste fall slutte i jobben.

Har du først blitt allergisk mot PPD vil du aldri bli kvitt dette. Det er også fare for kryss sensibilisering, slik at du senere kan reagere allergisk på flere andre lignende stoffer i tillegg. Eksempler på dette er, hår farge, kosmetikk, sol krem og til og med fargestoffer i sorte klær. Man kan reagere på disse med kløe og pusteproblemer.

2) ”PPD, para-phenylendiamine, er ikke bare et allergen. Det har også vist seg å være kreftfremkallende og kan også skade helsen din på andre måter.

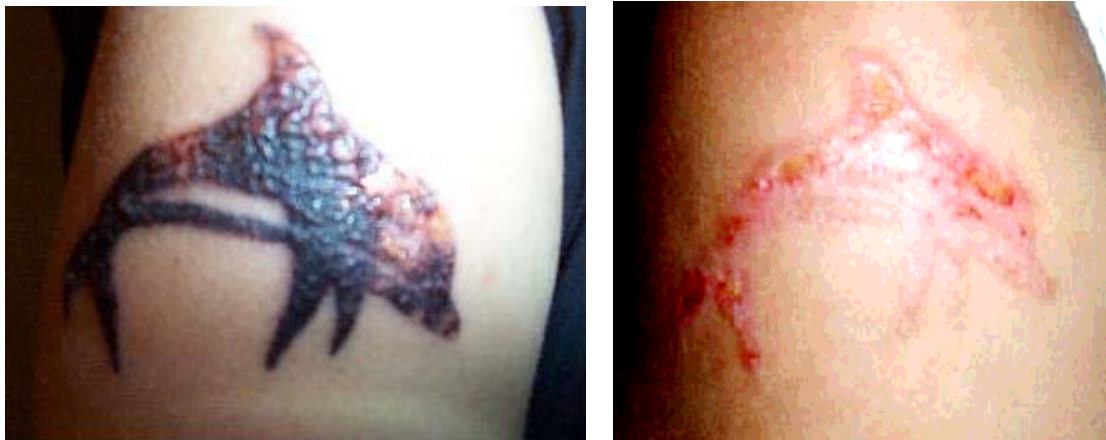Para-phenylendiamine er et kraftig allergen, kreftfremkallende og giftstoffet tas opp gjennom huden din og inn i blodomløpet. PPD er assosiert med blærekreft, astma, og mange andre helseproblemer.

Henna er et veldig svakt allergen. Det betyr at det er veldig små sjanser for å få allergiske reaksjoner. Det er ikke påvist noen alvorlige helseproblemer ved bruk av henna på huden.



Her kan man se PPD ”Sort Henna” som etter 5-15 dager har gitt kløende blemmer formet som mønsteret av den midlertidige tatoveringen. Dette kan gå over til åpne sår. Arrene vil vare i mange måneder, og i verste fall så forsvinner de aldri.

Hvis du har en PPD "Sort Henna" tatovering som begynner å klø og få blemmer, bør du dra til lege!



PPD "Sort Henna" 10 og 20 dager etter applikasjon.

De fleste leger er kjent med reaksjoner forårsaket av sort hårfarge, men mange er ikke klar over at det er like stoffer som blir brukt av gate artister som tilbyr sort henna tatoveringer. Fortell legen din at det er sort hårfarge som er brukt på huden din, og legen vil forstå at du har en reaksjon på para-phenylendiamine.

Her er en link til en artikkel fra et Sveitsisk medisinsk blad:
<http://www.smw.ch/pdf200x/2001/2001-13/2001-13-351.PDF>

Skriv ut denne artikkelen og vis den til legen din. I artikkelen er det detaljert beskrivelse av mulige reaksjoner og anbefalt behandling for disse.

Legen din kan gi deg medisiner som lindrer kløe og opphovning. Slik behandling kan også redusere arrdannelsen.

Hvis du reagerer på din PPD "Sort Henna" tatovering, har du blitt sensibilisert (utviklet allergi) i forhold til para-phenylendiamine. Det er viktig at legen din forteller deg alt om denne type allergi. Du vil aldri bli kvitt denne allergien. Det er mange andre produkter du må unngå for å slippe allergiske reaksjoner som i verste fall kan være livstruende. Vet ikke din lege nok om dette så ber du om å bli henvist til en lege som er spesialist på dette området. Gi spesialisten den samme informasjonen som du ga til legen din.

Hvordan kan du vite om en henna artist bruker sikker henna eller farlig PPD ”Sort Henna”?



1) Hvis fargen på det de bruker er sort, er det sannsynlig at det er PPD.

De fleste som bruker PPD kaller det ”Sort Henna” eller ”Henna” og lyver om hva innholdet er. Du vil IKKE få et ærlig svar hvis du spør! Du må selv se på blandingen. Tradisjonell sikker henna pasta lukter spinat, eller du kjenner lukter som furu, Tea Tree eller andre eteriske oljer som er tilsatt hennaen. PPD lukter ingenting.

2) Spør hvor lenge du skal la pastaen være på huden.

Hvis artisten svarer at du skal fjerne pastaen før det har gått en time, så er det PPD. Henna virker ikke så fort. Artister som jobber med henna vil si at du skal beholde pastaen på i mer enn en time. Du får gjerne beskjed om å la den være på så lenge du orker.

3) Spør artisten hvilken farge henna tatoveringen din vil ha når du fjerner pastaen.

Hvis du får høre at den vil være SORT med en gang, og at den vil forbli sort, så er det PPD. Henna gir en oransje farge som i løpet av et par dager mørkner til rød/brun eller mørk brun, men den blir IKKE sort. Få artisten til å påføre litt pasta på seg selv. Vent en halv time. Blir det et oransje merke er det henna. Blir det sort er det PPD.

4) Spør hvor lenge fargen vil vare.

PPD farge på hud varer lengre enn en uke. Henna farge på hud varer 1-3 uker. Den blir gradvis lysere med tiden. Det finnes kroppsmaling som er helt trygge å bruke i stedet for PPD. Bakdelen med disse er at de bare varer i en 3 dagers tid. Får du høre at resultatet blir sort og forblir sort, til og med på armer og føtter, er det PPD som blir brukt.

5) Spør hva som er i blandingen.

En hederlig henna artist vil svare: henna, sitronsaft, eteriske oljer. Dette kan du også kjenne på lukten. Artisten skal kunne vise deg hva de jobber med. Det du får se er et grønt plantepulver og andre kjente naturlige materialer. PPD artisten vil sannsynligvis lyve om innholdet. Får du ikke noe svar på hva innholdet er, gå videre.

Det finnes kroppsmalings produkter som er markedsført som ”farget henna”. Disse kan være helt sikre å bruke og ikke inneholde PPD.

Spør artisten hvor lenge fargen vil vare. Er svaret ca 3 dager, så kan fargen være sikker å bruke. De sikre fargene varer ikke lengre enn en uke. Spør om å få se en liste over ingrediensene! Hvis ingrediensene er samme type fargestoffer som brukes i matvarer og kakepynt, så kan det være trygt for deg å bruke. Lukter det ille, ikke påfør det på huden din.

Hvorfor bruker enkelte personer sort hårfarge i stedet for henna?



1) PPD sort hårfarge er for "hjernedøde".

Alle kan gå inn i en butikk og kjøpe "Bigen Black" hår farge. Det er billig. Man bare blander det med vann og bruker det. Eller du kan bestille det på internett. Selgeren sender deg sort hårfarge som er pakket om, og merket "Sort Henna". Det er enkelt og raskt å farge huden med sort hårfarge. Det er også ulovlig og farlig!

Å lage vakre henna tatoveringer med fin farge er både en kunstform og en vitenskap. Det tar lang tid å lære og krever en god del ferdigheter hvis det skal bli bra. Artister som kun er ute etter "kjappe kroner" gidder ikke å lære seg den kunsten det er å legge tradisjonell henna.

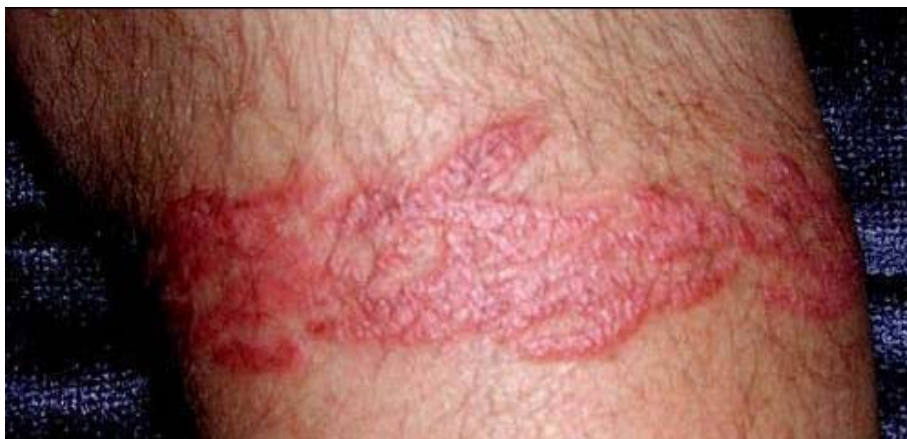2) Profitten på PPD solgt som "Sort Henna" er enorm.

En pakke med hårfarge koster under hundrelappen. På en pakke kan en gate artist lett tjene rundt 7000 kr på en dag. Kløen og blemmene oppstår flere dager etter påføring, så de ser aldri hvor mange mennesker de skader. Men, med så lett tjente penger, tror du de bryr seg om at de skader folk?




3) PPD ser ut som ekte tatoveringer... helt til blemmene og de væskende sårene dukker opp.

Folk vil ha noe som ligner på ekte tatoveringer. Til å begynne med kan PPD "Sort Henna" ligne på en tatovering. Senere kan det oppstå kløe, blemmer, åpne sår og arr.



Tradisjonell ”rød” Henna er sikker å bruke!



Noen medisinske artikler har vist at henna kan gagne huden. Det er ikke bevist at ren henna er skadelig når det påføres huden. Kvinner i over 60 land har brukt henna i minst 5000 år. Tradisjonen med bruk av henna er assosiert med mange religioner. Det brukes av Muslimer, Hinduer, Jøder og Kristne.

FDA har godkjent henna for bruk på hår, men er enda ikke godkjent til bruk på huden. Å bruke henna på huden er ganske nytt i den vestlige verden, men har blitt praktisert i flere tusen år i Afrika, Midt Østen og Sør Asia.

Det er veldig sjelden at noen reagerer allergisk på henna, og det er veldig milde allergiske reaksjoner. Reaksjonen vil komme i løpet av 3 timer etter applikasjon. Personen kan få kløe, bli tungpust eller få en følelse av tetthet i brystet. Kløen tar ikke form av motivet slik som med sort henna, og ”anfallet” varer kun i noen timer i stedet for dager. En slik reaksjon vil IKKE føre til åpne sår, arr eller skade en persons fremtidige helse. En person som får en slik reaksjon bør ALDRI bruke henna igjen!

Hvordan kan du vite om en artist bruker tradisjonell sikker henna?



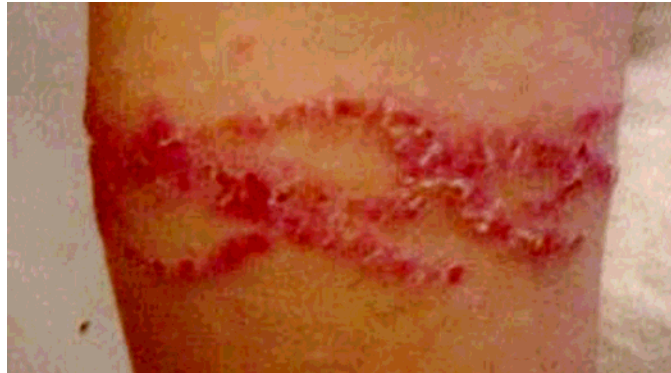Sikker, naturlig, tradisjonell henna pasta er laget av ingredienser som rent henna pulver, sitron saft, te, urter og rene eteriske oljer.

Den tradisjonelle henna pastaen har en grønnaktig farge. Fargen varierer fra brun/grønn, kaki eller mørk grønn. Du vil se på fargen at det er fra en plante.

Alle artister som jobber med naturlig, sikker, tradisjonell henna vil kunne fortelle deg hva som er i pastaen, og du skal også kunne få se innholdet. Den skal lukte friskt. Noen ganger lukter det som høy eller spinat, andre ganger av eteriske oljer som furu, nellik, Tea Tree eller andre friske lukter. Lukter det stygt og kjemisk, ikke ha det på huden din.

Spør artisten om å få se hvordan hennaen ser ut på huden hans/hennes. Er fargen rød/brun så jobber de med tradisjonell henna. Hvis de påfører henna på seg selv mens du er der og fargen blir lys oransje når de tar av pastaen, da jobber de med tradisjonell henna.

Publiserte artikler fra medisinske tidsskrifter som omhandler helsemessige skader som har oppstått etter bruk av Para-phenylendiamine som "PPD Sort Henna" og som hårfarge



PPD "Sort Henna" tatovering som har ført til hud reaksjon med intens kløe, sår og arrdannelse.

Abdulla KA, Davidson NM, "A Woman who Collapsed after Painting Her Soles" Lancet 1996; 348: 658 *"PPD (brukt i "Sort Henna") er et potensielt allergen; det kan forårsake angioneurologisk ødem, kollaps, og nyresvikt.*

Al-Tufail, M, Mahier, T., Tate, J., Haq, A., "Rapid Identification of Phenylendiamines in Traditional Hair Dyes by Gas Chromatography-Mass Spectrometry" Department of Pathology and laboratory Medicine, King Faisal Specialist Hospital and Research Centre, Riyadh, Saudi Arabia *"kommerielle hårfarge produkter er kjent for å forårsake hypersensibilitet hos enkelte individer. Mutagenet phenylendiamines (PPD) som er funnet i hår produkter er rapportert å være kreft fremkallende hos dyr." "Ti prøver av kommersiell hårfarge hadde et gjennomsnittlig p-PD nivå på 7.7 % med individuelle prøver med et nivå som varierte fra 0.04 til 66.5 %."*

Ames, B.N., Kammen, H. O., and Yamasaki, E, "Hair Dyes are Mutagenic: Identification of a Variety of Mutagenic Ingredients" Proc. Natl. Acad. Sci., USA, 72, 2437 - 2433 1975 *PPD er bevist å være mutagen.*

Ashraf W., Dawling S., and Farrow L.J., "Systemic Paraphenylenediamine (PPD) Poisoning: a Case Report and Review" Human and Experimental toxicology 13, 167 - 170 1994 *"oralt inntak av PPD er forbundet med muskel nekrose som fører til dødsfall hos mennesker" Barn som får påført PPD Sort Henna er i faresonen for å få i seg PPD!*

Averbukh, A, Modai D., Leonov Y, Weissgarten J., Lewisohn G., Fucs, L, Golik A, and Rosenmann, E., Rhabdomyolysis and Acute Renal Failure Induced by Para Phenylenediamine Human toxicology 8 345-348 1989 *"oralt inntak av PPD, enten det er med vilje eller ikke, blir assosiert med muskel nekrose som fører til død hos mennesker". Barn som får påført PPD Sort Henna er i faresonen for å få i seg PPD!*

Baud F. J. , Gallilot M, Cantineau J, Muszinsky J, Bolo A., Benahmed T., and Bismuth C., "Rabdomyolyse au cours d'une intoxication aigue par la para-phenylene diamine" Journal de Toxicologie Medicale 4, 279 - 283 1984 *"oralt inntak av PPD, enten det er med vilje eller ikke, blir assosiert med muskel nekrose som fører til død hos mennesker". Barn som får påført PPD Sort Henna er i faresonen for å få i seg PPD!*

Blohm SG., Rajka G., "The Allergenicity of Paraphenylenediamine" Acta Dermatolo-Venerologica 1970: 50: 51-4 *"Subjekter har vist seg å reagere på lavere konsentrasjoner av metabolisk nedbrutte produkter av PPD enn av selve PPD molekylet". Ettersom PPD brytes ned i kroppen din, blir symptomene verre i stedet for bedre.*

Broeckx, W. "Cosmetic Intolerance" Contact Dermatitis 16: 189, 1987 *Viser at PPD er en kraftig kilde til sensitivering og at bruken av PPD i kosmetikk kan resultere i helse skader og videre sensibilisering.*

Calman CD., "Hair Dye Reaction" Contact Dermatitis Newsletter 1967; 1:16 *Alvorlige tilfeller av øyeblikkelig hypersensitivering forårsaket av PPD er beskrevet der pasientene opplevde kraftig ødem, irritasjon i øyne og ansikt og vanskeligheter med å puste.*

Chemical Data Sheet on 1,4 Phenylenediamine Uglabs, MSDS, University of San Diego

Chung, K., Murdock, C., Stevens, S., Li, Y, Wei, C, Huang, T, Chou, M., "Mutagenicity and Toxicity studies of P-Phenylenediamine and its derivatives" Toxicology Letters 81, 1995, 23 - 32 1995 *"P-Phenylenediamine har i forsøk vist en økning i tilfeller av lever svulster hos mus."*

Crebelli, R., Conti, L., Carere, A., and Zito, R., "Mutagenicity of Commercial P-Phenylenediamine and of an Oxidation Mixture of P-Phenylenediamine and Resorcinol in Salmonella Typhimurium TA98"

Food Cosmetology and Toxicology, 1981, 19, 79-84 *PPD er et mutagen.*

Degawa M., Shoji Y, Masuko K, Yoshiyuki H., "Mutagenicity of Metabolites of Carcinogenic Aminoazo dyes" Cancer Letters 8: 71 – 6, 1979 *"P-phenylenediamine er kjent for å være et mutagen."*

Devos, Van Der Valk "The Risk of Active Sensitization to PPD" Contact Dermatitis, 2001, 44, 273 - 275 Department of Dermatology, University Hospital Nijmegen, The Netherlands *"påføring av PPD kan føre til sensitivering for sorte klær, skriver blekk, fax blekk, hårfarge, pelsfarge, lærfarge, foto produkter"*

Devecioglu, C.; Katar, S.; Dogru, O., and others, "Henna-Induced Hemolytic Anemia and Acute Renal Failure" The Turkish journal of pediatrics. 43, Part 1 (2001): 65-66 Libraries: 30 *Viser at det er PPD som er årsaken til "Sort Henna" skader, og ikke henna, og at hvis PPD brukes i kroppskunst så kan det ha fatale konsekvenser!*

Edward EK Jr., Edward EK, "Contact Urticaria and Allergic Contact Dermatitis caused by Paraphenylenediamine" Cutis 1984, 34: 87-8 *"PPD fører til, ikke bare kontakt hypersensitivitet men også til en type hypersensibilitet som inntreffer øyeblikkelig. "Noen ganger kommer reaksjonen hurtig, og noen ganger kommer reaksjonen sent"*.

Gallo R., Ghigliotti G., Cozzani E., Balestrero, S. "Contact Dermatitis from Paraphenylenediamine Used as a Skin Paint: a Further Case" Contact Dermatitis 1999: 40:57 *Viser at det er PPD som er årsaken til "Sort Henna" skader, og ikke henna!*

Garcia Ortiz JC, Terron M, Bellido J, "Contact allergy to Henna" Int Arch Allergy Immunol 1997 114, 298-299 *Viser at det er PPD som er årsaken til "Sort Henna" skader, og ikke henna, Allergiske reaksjoner på henna er bevist å være ekstremt sjelden.*

Greenfield, M. D.O. "A Long Lasting Souvenir" Courtlandt Forum, June 2001 *Viser at det er PPD som er årsaken til "Sort Henna" skader, og ikke henna!*

Hashim S., Hamza Y., Yahia B., Khogali F. and Sulieman G, " Poisoning from Henna Dye and Para-phenylenediamine Mixtures in Children in Khartoum" Annals of Tropical Pediatrics 12, 3 - 6 *"Forgiftning av en blanding av henna og para-phenylenediamine farge førte til sykehus innleggelse av 31 Sudanesiske barn mellom 1984 og 1989. De kliniske undersøkelsene var karakteristiske. Alle barna hadde akutt og alvorlig angioneurologisk ødem og 15 av tilfellene krevde akutt tracheostomi grunnet pusteproblemer. Akutt nyre svikt oppsto hos fem av barna som ble restituert etter peritoneal dialyse. Dødeligheten var høy. Alle 13 dødsfall skjedde innen 24 timer. Hypotensivt sjokk ga en dårlig prognose. Det er mulig at lignende tilfeller oppstår på steder hvor henna tradisjonelt blir brukt". Et program for opplysnings undervisning og restriksjon av para-phenylenediamine bør gjennomføres i Sudan og andre nasjoner med samme problematikk. Oralt inntak var uhell hos 12 barn, med vilje hos 10 og for å skade andre i 3 tilfeller. Absorpsjon gjennom huden var mest sannsynlig hos de resterende 6."*

Jappe, Uta ; Hausen, Bj ; Petzoldt, Detlef, "Erythema-multiforme-like eruption and depigmentation following allergic contact dermatitis from a paint-on henna tattoo, due to para-phenylenediamine contact hypersensitivity" Contact Dermatitis 45, no. 4 (2001): 249-250 (2 pages) Additional Info: Munksgaard International Publishers; 20011000 *Viser at det er PPD som er årsaken til "Sort Henna" skader, og ikke henna!*

Lava N S , Dollar J, "Hair Dye-Induced Rhabdomyolysis" Albany Medical College NY Electroencephalography and Clinical Neurophysiology 98 8 - 40 1996 *41 år gammel kvinne ble innlagt med nyresvikt etter farging av hår med PPD: PPD ble absorbert av huden i applikasjonsområdet, og førte deretter til skade i nakken, bryst og mage. I følge sykehuset hadde hun hud ødem, muskel smerter, hovne muskler, forvirring, nyresvikt og hadde forhøyet kreatin kinase. Muskelbiopsier viste ødelagte nekrotiske fibre etter PPD. Livstruende absorpsjon av PPD gjennom huden er uvanlig men DET HENDER! Det fantes ikke andre utløsende faktorer hos denne kvinnen.*

Le Coz, C.J., "Risques des peintures cutanées ou tatouages labiles au « henné noir »" Revue Francaise d'Allergologie et d'Immunologie Clinique Volume: 41, Issue: 5, August, 2001. pp. 504-509. Establishment and characterization of para-phenylenediamine induced contact hypersensitivity. *"PPD kan forårsake angionevrolgisk ødem, kollaps og nyresvikt i alvorlige tilfeller." Viser at PPD "Sort Henna" kan føre til helseskade og sensibilisering, og at barn er i faresonen her.*

Le Coz CJ, Lefebvre C, Keller F., Grosshands E., " Allergic contact dermatitis caused by skin painting (pseudotattooing) with black henna, a mixture of henna and p-phenylenediamine and its derivatives." Arch Dermatol 2000; 136: 1515 - 7 *Viser at det er PPD som er årsaken til "Sort Henna" skader, og ikke henna!*

Le Coz CJ, Lefebvre C, Keller F., Grosshands E., "Les Tatouages Labiles au "henne Noir": une cause epidemique d'eczema de contact par sensibilisation cutanee a la paraphenylene diamine (PPD)" Ref Fr. Allergol Immunol Clin 2000; 40 (Suppl 2) : 416 *Viser at det er PPD som er årsaken til "Sort Henna" skader, og ikke henna!*

Lewin PK, "Temporary henna tattoo with permanent scarification." Can Med Ass 1999 160:310 *PPD arrdannelser kan være permanent! Viser at det er PPD som er årsaken til "Sort Henna" skader, og ikke henna,! Allergiske reaksjoner på henna er bevist å være ekstremt sjelden.*

Lestringnant GG, Bener A., Frossard PM., " Cutaneous Reactions to Henna and Associated Additives" Br J Dermatol 1999; 141: 598 - 600 *Viser at det er PPD som er årsaken til "Sort Henna" skader, og ikke henna!*

Lippert, U.; Lessmann, H.; Struber-Walter, A., and others, "Allergic contact dermatitis due to a henna-tattoo with sensitization to p-phenylenediamine (PPD)" Allergologie. 24, Part 6 (2001): 261-264 Libraries: 52 *Viser at det er PPD som er årsaken til "Sort Henna" skader, og ikke henna!*

Mohamed M., Nixon R., "Severe Allergic Contact Dermatitis Induced by Parapheylenediamine in Paint-on Temporary Tattoos" Australas J Dermatol 2000: 41: 168-171 *Viser at det er PPD som er årsaken til "Sort Henna" skader, og ikke henna!*

Munday R., Manns E., "Muscle Necrosis in Rats Induced by 2-Methoxy-p-phenylenediamine" Food and Chemical Toxicology 37 1999 561-564 *"...det ble funnet ut at 2-methoxol-p-phenylenedyamine, en komponent i oksyderende hårfarger, fører til nekrose av skjelett muskulaturen (gastroenemius, diaphragma og tunge) hos rotter."*

Nikkels, AF, Henry, F., Pierard, "Allergic Reactions fo Decorative Skin Paintings" European Academy of Dermatology and Venereology, 2001 15, 140-2 *"PPD er hoved allergenet som er identifisert med allergiske reaksjoner til kroppsmaling"*.

Nixon, R. Orchard D. "Positive Para-Phenylene Diamine (PPD) Reactions Following Paint-On Tattoos" Australas J Dermatol 1999 40: 120 *Viser at det er PPD som er årsaken til "Sort Henna" skader, og ikke henna!*

O'Brien TJ, McColl CM, "Unusual reations to Paint-On Tattoos" Australas J Dermatol 1999 40: 120 *Viser at det er PPD som er årsaken til "Sort Henna" skader, og ikke henna!*

Onder, M., Atahan, C.A., Oztax, P., Oztas, M., "Temporary Henna Tattoo Reactions in Children" International Journal of Dermatology, 2001, 40, 577-579 *"Henna er relativt sikker. Allergiske reaksjoner og irritasjoner er sjelden". "Når PPD er blandet i henna forårsaker det alvorlig kontakt allergi. Tester på hud har bevist sensibilitet for PPD, ikke henna". "Minst ett tilfelle av permanent arrdannelse har blitt rapportert så langt". "Postinflammatorisk hypopigmentation vil forbli på applikasjonsstedet (dette betyr at etter at blemmene og arret har blir mindre tydelig, så ser du fortsatt mønsteret som et hvitt spøkelses bilde av tatoveringen).*

Rajka G, Blohm SG, "The Allergenicity of Paraphenylenediamine " Arch Derm Stockholm 1970: 50: 51-4 *Viser forholdet mellom PPD sensitivisering og benzocaine sensitivisering.*

Shemesh I, Mishai Y, Baruchin A, Viskoper R, Azuri M., "Rhabdomyolysis in paraphenylenediamine intoxication" Veterinary and Human Toxicology 37, 244 - 245 1995 *Dødsfall forårsaket av PPD.*

Saito, K., Murai T., Yabe K., Watanabe H., and Hurukawa T., "Rhabdomyolysis due to paraphenylenediamine hair dye. Report of an Autopsy Case." Nippon Hoigaku Zasshi 44 469 - 474 1990 *Dødsfall forårsaket av PPD.*

Scibilia, J; Galdi, E; Biscaldi, G, and others, "Occupational asthma caused by black henna" Allergy. 52, no. 2, (1997): 231 (1 pages) Libraries: 187 *Para-Phenylenediamine er bevist å forårsake Astma.*

Severin Lutchl, Stephan Lautenschlager, "Contact Dermatitis after Temporary Henna Tattoos – an Increasing Phenomenon" Outpatient Clinic of Dermatology, Triemli Hospital, Zurich Switzerland Swiss Medical Weekly, 2001: 131, 199-202 *Viser at det er PPD som er årsaken til "Sort Henna" skader, og ikke henna!*

Sidbury, R., Storrs FJ, "Pruritic Eruption at the site of a Temporary Tattoo" Am J Contact Derm 2000 II (3): 182-183 *Viser at PPD er et potensielt allergen, og kan forårsake angionevrolgisk ødem, kollaps og nyresvikt i alvorlige tilfeller.*

Suliman S., Homeida M., Aboud O, "Paraphenylenediamine Induced Acute Tubular Necrosis Following Hair Dye Ingestion" Human Toxicology 2, 633- 635 1983 *Dødsfall forårsaket av PPD; barn som har PPD Sort Henna applikasjoner kan ved et uhell spise PPD!*

Thami, G P ; Kaur, S ; Kanwar, A J, Allergy Net - "Allergic contact dermatitis to henna" Allergy. 56, no. 10, (2001): 1013 (1 pages) Additional Info: Munksgaard. *Viser at det er PPD som er årsaken til "Sort Henna" skader, og ikke henna!*

Tosti, A., Pazzaglia, M., Bertazzoni, M., "Contact Allergy from Temporary Tattoos" Br J Dermatol 2000; 136: 1061 - 2 *Viser at det er PPD som er årsaken til "Sort Henna" skader, og ikke henna!*

United States Congress House Committee on Interstate and Foreign Commerce Subcommittee on Oversight and Investigations, "Safety of hair dyes and cosmetic products : hearing before the Subcommittee on Oversight and Investigations of the Committee on Interstate and Foreign Commerce, House of Representatives, Ninety-sixth Congress, first session, July 19, 1979" Washington : U.S. Govt. Print. Off., 1979 *Dette dokumentet er lagt frem for kongressen for å vise at PPD og andre ingredienser i*

hårfarge er helsefarlig for konsumentene, og er forbundet med kreft, det er et mutagen, forårsaker astma, og har forårsaket alvorlige svekkende sykdommer og dødsfall.

United States General Accounting Office, "Cancer and coal tar hair dyes : an unregulated hazard to consumers : report of the Comptroller General of the United States Publish info Washington" General Accounting Office, 1977 *I dette dokumentet blir argumenter lagt frem for kongressen som viser at PPD og andre ingredienser i hårfarge er helsefarlig for konsumenten, og er forbundet med kreft, er mutagen, forårsaker astma og har forårsaket alvorlige svekkende sykdommer og dødsfall.*

Wakelin S.H., Creamer D., Ryroft R.J. G., White I., R., McFadden, "Contact Dermatitis from para-phenylenediamine used as a Skin Paint" Contact Dermatitis, 1998, 39: 92-3 *Viser at det er PPD som er årsaken til "Sort Henna" skader, og ikke henna!*

Watanabe, T., Hirayama, T., and Fukui, S., "The Mutagenic Modulating Effect of P-Phenylenediamine on the osication of 0- or m-phenylenediamine with hydrogen peroxide in the Salmonella test" Mutat. Res. 245, 2001 - 220 1990 *"Det har blitt rapportert at P-Phenylenediamine øker forekomsten av lever svulster hos mus". Mange av stoffene i P-Phenelynediamine er bevist å være mutagen."*

Wurstbauer, Karl ; Sedlmayer, Felix ; Kogelnik, H Dieter, " Skin markings in external radiotherapy by temporary tattooing with henna: Improvement of accuracy and increased patient comfort" International journal of radiation oncology, biology, physics. 50, no. 1, (2001): 179 (4 pages) Additional Info: Pergamon Press. *Noterer høy sikkerhet ved bruk av 100 % naturlig henna, og dets hjelpfulle egenskaper som markør ved strålebehandling.*

Yokozeke, H.; Watanabe, K.; Katayama, I.; Nishioka, K., "gd T cells assist ab T cells in the adoptive transfer of contact hypersensitivity to para-phenylenediamine" Journal of Investigative Dermatology Volume: 108, Issue: 4, April, 1997. pp. 641. *"Sensitization by para-phenylenediamine(PPD) has been considered by some countries to be so great a hazard that its use in hair dyes was banned in Germany in the early 1900's. It was subsequently prohibited in France, and in 1964 in Sweden; however in Japan PPD is still used as a common component in hair dyes."*

Yokozeke, H.; Watanabe, K.; Igawa, K.; Miyazaki, Y.; Katayama, I.; Nishioka, K., "The Risk of Active Sensitization to PPD" Clinical & Experimental Immunology Volume: 125, Issue: 3, September 1, 2001. pp. 351-359.

On the web: <http://www.truetest.com/templates/20.html>

Hvis du har blitt sensibilisert for PPD via en PPD "Sort Henna" tatovering, kan kontakt med følgende ting starte en alvorlig allergisk reaksjon! Du må kanskje unngå disse tingene hvis du har hatt en reaksjon på PPD "Sort Henna"!

PABA-basert solkrem, Azo® kremer, enkelte tekstilfarger, andre fargestoffer, Sulfa preparater, semipermanent hår farge, legemidler som: benzocaine Sulfonamides* Para-aminosalicylic syre (p-aminosalicylic syre) Diaminodiphenylmethane Para-aminodiphenylamine (p-amino-diphenylamine) Paratoluenediamine (p-toluenediamine) 2,4-Diaminoanisole Ortho-aminophenol (o-aminophenol)Produkter av sort gummi Sulfones**

Snakk med legen din om dette, så får du vite om medisinene du tar er farlige.

Du bør også unngå solkremer og andre kremer som inneholder PABA (para-aminobenzoic syre eller p-aminobenzoic syre) og produkter som inneholder benzocaine, siden enkelte som er allergisk mot p-Phenylenediamine også vil reagere på disse produktene. Informer helsepersonalet du kommer i kontakt med om at du har en reaksjon på PPD Sort Henna, noe som kan indikere en allergi for P-Phenylenediamine!

<http://ntp-server.niehs.nih.gov/htdocs/LT-studies/TR169.html> **TR-169 Bioassay of 2-Nitro-p-phenylenediamine for Possible Carcinogenicity (CAS No. 5307-14-2) "2-Nitro-p-phenylenediamine.** *En komponent i både semipermanent og permanent hårfarge formularer, ble plukket ut til bioassay (Kvantitativ bestemmelse av en aktiv biologisk forbindelse ved å måle virkningen på en levende organisme under standardiserte betingelser) utført av Nasjonalt Kreft Institutt på grunn av den økende forekomsten av blærekreft blant arbeidere i fargeproduksjons industrien. Aromatiske aminosyrer er en av flere grupper av organiske kjemikalier som antas å bidra til den økte kreftrisikoen i denne typen industri. Den vid spredte eksponeringen av 2-nitro-p-phenylenediamine blant befolkningen, og muligheten for økt risiko for kreft hos frisører var tilleggsfaktorer i utvelgelsen av testing av disse komponentene.*

<http://www.nlm.nih.gov/medlineplus/ency/imagepage/2388.htm>

Krystle's Historie



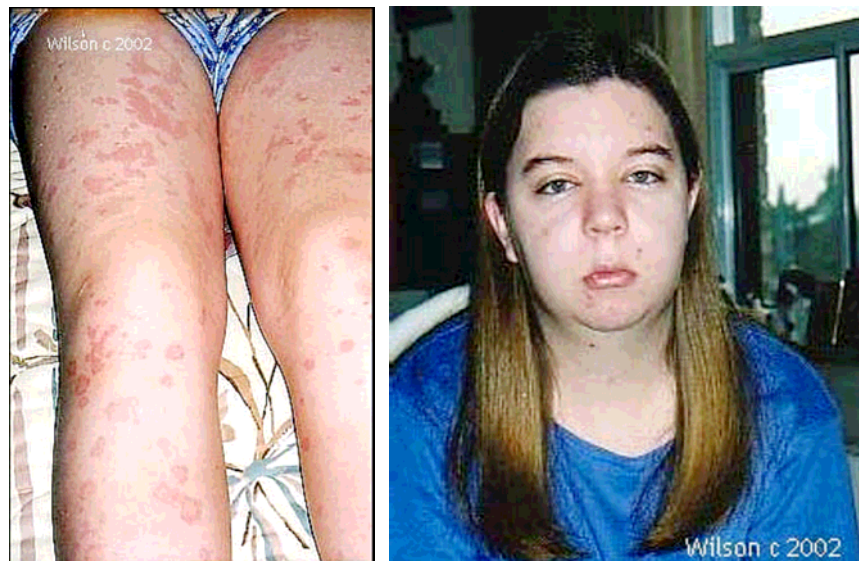Krystle julen 2001

La meg presentere meg selv. Jeg heter Deborah Wilson og jeg er alenemor til en 21 år gammel datter som heter Krystle. Livet vårt var forholdsvis normalt frem til 1. september. Etter å ha jobbet 23 år hos "Bell", ble jeg arbeidsløs etter en nedbemanning. Jeg hadde akkurat startet prosessen med å finne meg nytt arbeide. Men så ble livet vårt snudd på hodet over natten. Budsjettet vårt var stramt, men jeg måtte slutte å lete etter ny jobb. Dette på grunn av at jeg har måttet pleie min datter som har vært syk siden 9. september 2002.



Alt startet 9 dager etter at hun hadde fått en midlertidig Sort Henna tattoo på armen den 1. september. Først utviklet hun "kontakt eksem" på siden av tattooen og 5 dager etter brøt hele kroppen ut i angionevrogisk ødem, som hun fortsatt får nesten hver dag.

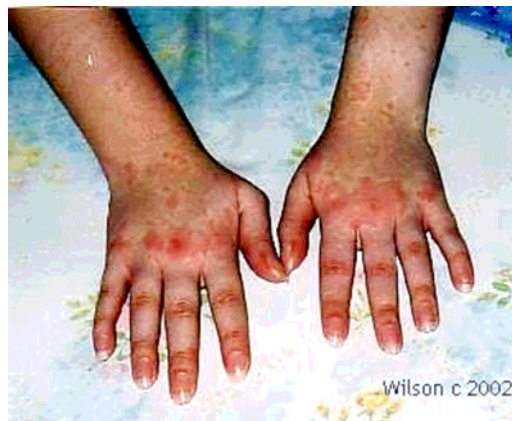Hun må ta Reactine og Allegra daglig for å lindre kløen. Vi fant veldig skremmende informasjon om farene ved Sort Henna på forskjellige websider. Uheldigvis var ingen av legene her klar over disse farene og den mulige langtidseffekten, og de visste ikke hvordan de skulle bevise det medisinsk.



Vi har vært hos totalt 16 leger. Krystle har hatt utallige blodprøver, CT, ultralyd, og røntgen. Hun har vært igjennom det meste av undersøkelser. Vi har sett nesten alle spesialistene du kan tenke deg. Legene er forvirret av alle symptomene og har enda ikke funnet ut hva de skyldes.

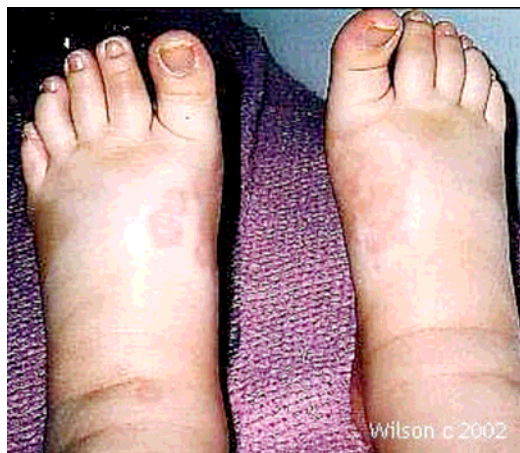Vi tror fortsatt at det er en sammenheng mellom tattooen hun fikk og de eventuelt giftige kjemikaliene, spesielt PPD, som er vanlig å bruke til slike tattoo pastaer. Legene er også mistenkelige, men det er aldri gjort studier på dette her i Canada.

Den 20. september hovnet Krystles ansikt, hender og føtter og ble veldig såre. Den 27. september la legen merke til at blodtrykket hennes var alt for lavt, og det er det enda. Hun gikk fort opp i vekt på denne tiden, selv om matinntaket ikke hadde endret seg. Hun økte fra 53 kg (14. september) til 66 kg (20. november). Hun opplevde også smerter, som lignet på dem du får når du er kraftig forslått, på lårene, brystkassen, anklene og føttene.



Krystles hender, hovne med utslett

Dette har siden forsvunnet. Den 17. oktober begynte hun å få brystmerter og hjertebank. Senere fikk hun diagnosen *Hypothyroid*.



Krystles føtter, hovne og med utslett

Vektøkningen og de hovne føttene gjorde at hun måtte kjøpe nye klær og vinter sko. De hovne føttene har gjort at hun må bruke sko som er et nummer større enn de hun brukte tidligere. Å finne komfortable sko har blitt vanskelig.

Den 8. januar ble det oppdaget væske rundt hjertet og lungene hennes. Det ble da nødvendig å koble henne på en hjertemonitor for å overvåke hjertet over en periode på 24 timer. På samme tid ble også hennes lungefunksjon undersøkt. Resultatet var alarmerende. Hjertet hennes var i så dårlig forfatning at hvis det ikke hadde blitt oppdaget, så hadde hun fått hjertestans. Etter denne oppdagelsen ble hun satt på hjertemedisiner to ganger daglig. Lungene hennes er mindre enn det som er normalt for en jente på hennes alder, og som i tillegg ikke røyker. Neste skritt i forhold til lungefunksjonen er å se en lunge spesialist.

Vi er begge to fullstendig utslitt etter alt som har skjedd med Krystle. Alt fortoner seg som et mareritt vi ikke våkner fra. Forrige uke måtte Krystle gi opp å fullføre det andre skole semesteret. Hun måtte avslutte sin utdanning som førskolelærer på grunn av helseproblemene. Hvis helsen hennes blir bedre, er hun forhåpentligvis i stand til å ta opp igjen skolearbeidet på september. Den 18. februar skal vi til en spesialist i revmatisme. Han jobber med autoimmune sykdommer.

Jeg har snakket med det Canadiske helse departementet om Sort Henna tattoos, og de er ikke klare over at dette virkelig er et problem. Jeg har til og med snakket med to reportere fra nyhetsavdelingen i CCTV, for å få dem til å lage et intervju med henne om Sort Henna. Reporterne mener at det kan hjelpe hvis vi finner flere tilfeller som har blitt syke etter påføring av Sort Henna tatovering. Hvis flere av de som er affektert står frem, er det lettere å føre et sivilt søksmål. Jeg har ringt artistene som står bak Krystles Sort Henna tattoo fire ganger, men de ringer aldri tilbake. Dette snakker vel for seg selv. Alt jeg vil, er å få vite eksakt hva som var i pastaen som ble brukt.

Vi er desperate etter å komme i kontakt med andre som har lidt samme skjebne som Krystle. Det finnes sikkert andre som lider i stillhet på grunn av noe de trodde var en uskyldig Sort Henna tatovering. Jeg er overbevist om at hvis vi jobber sammen, så kan vi gjøre noe med dette problemet. Vi kan opplyse andre om farene de utsetter seg selv eller sine barn for ved å få påført PPD Sort Henna tatoveringer, og vi kan også sammen prøve å bli legge ned foretningsvirksomheten til disse artistene.

Jeg har planer om å snakke med en advokat i den nærmeste fremtid. Kanskje kan vi alle tjene noe på dette tragiske uhellet. Jeg har inkludert før og etter bilder av min datter. Hun våkner hver dag med hovne øyne, lepper og ansikt. Hun fylte 21 år i desember. Livet er alt for dyrebart til å resignere og ikke gjøre noe. Jeg håper du som leser dette kan og vil hjelpe oss med å finne svarene og løsningene vi så desperat trenger. Gud velsigne dere alle.

Vær så snill å ta kontakt med meg hvis du har informasjon relatert til PPD Sort Henna, eller hvis du vil dele din historie og bilder med meg; Deborah Wilson fra Toronto, Ontario, Canada.

Her er mine to email adresser:

<mailto:debmwilson230@rogers.com>

mailto:goldengirl45_2000@yahoo.com